

脳脊髄液漏出症画像判定基準・画像診断基準

* 本画像判定および画像診断基準は、以下に示す脳脊髄液漏出症（脳脊髄液減少症）に関係する我が国の学会が了承・承認したものです。

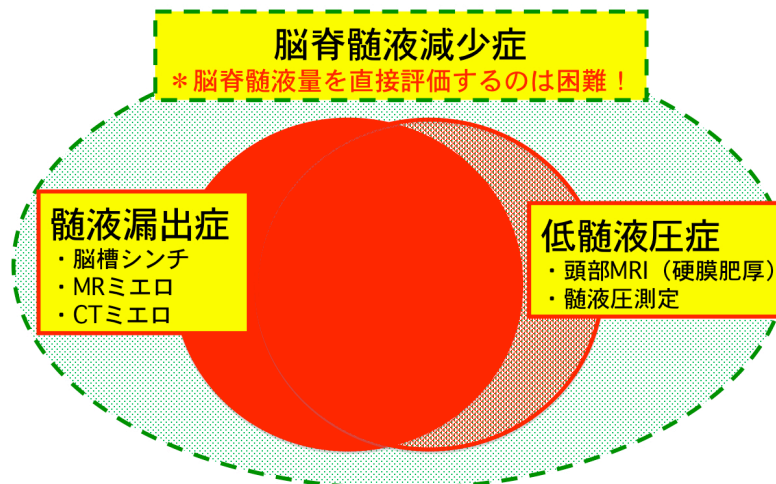
日本脳神経外科学会 日本神経学会 日本整形外科学会
日本頭痛学会 日本脳神経外傷学会 日本脊髄外科学会
日本脊椎脊髄病学会 日本脊髄障害医学会

* 研究班では、以下の基準を作成するにあたり、疾患概念についての検討を行った。「脳脊髄液減少症」という病名が普及しつつあるが、現実に脳脊髄液の量を臨床的に計測できる方法はない。脳脊髄液が減少するという病態が存在することは是認できるとしても、現時点ではあくまでも推論である。画像診断では、「低髄液圧」、「脳脊髄液漏出」、「RI 循環不全」を診断できるにすぎない。

以上のような理由で、今回は「脳脊髄液減少症」ではなく「脳脊髄液漏出症」の画像判定基準・画像診断基準とした。

一方、硬膜肥厚に代表される頭部 MRI の所見は、「低髄液圧」の間接所見であるが、「脳脊髄液漏出症」と「低髄液圧症」は密接に関係しており、「低髄液圧症」の診断は「脳脊髄液漏出症診断」の補助診断として有用である。そのため、「低髄液圧症」の画像判定基準と「低髄液圧症」の診断基準を別に定め、参考として掲載した。

なお、以上の基準は原因によらず共通である。



＜脳脊髄液漏出症の画像判定基準と解釈＞

A. 脊髄 MRI/MR ミエログラフィー

1. 硬膜外脳脊髄液

【判定基準】

硬膜外に脳脊髄液の貯留を認める。

- ① 硬膜外に水信号病変を認めること。
- ② 病変は造影されないこと。
- ③ 病変がくも膜下腔と連続していること。

* 静脈叢やリンパ液との鑑別が必要である。

* perineural cyst や正常範囲の nerve sleeve 拡大を除外する必要がある。

【特徴】

MIP 像 (MR ミエログラフィー) における所見の陽性率は低いが、重要な所見である。

脊髄 MRI の脂肪抑制 T2 強調水平断像と脂肪抑制造影 T1 強調水平断像による脊柱管内における硬膜外脳脊髄液の所見は診断能が高い。

【解釈】

硬膜外の水信号病変のみの場合、脳脊髄液漏出の『疑』所見とする。

病変が造影されない場合、脳脊髄液漏出の『強疑』所見とする。

病変がくも膜下腔と連続している場合、脳脊髄液漏出の『強疑』所見とする。

病変が造影されず、かつくも膜下腔と連続している場合、脳脊髄液漏出の『確実』所見とする。

2. 硬膜下脳脊髄液

【特徴】

理論上あり得るが、実際の診断例はない。

* くも膜嚢胞との鑑別が必要である。

【解釈】

異常所見には含めない。

3. まとめ

MR ミエログラフィーにおける所見陽性率は低いものの、脊髄 MRI/ MR ミエログラフィーは脳脊髄液漏出の診断に重要である。

硬膜外に水信号病変を認める場合、脳脊髄液漏出の『疑』所見とする。

硬膜外の水信号病変が造影されない場合、脳脊髄液漏出の『強疑』所見とする。

硬膜外の水信号病変がくも膜下腔と連続している場合、脳脊髄液漏出の『強疑』所見とする。

硬膜外の水信号病変が造影されず、かつくも膜下腔と連続している場合、脳脊髄液漏出の『確実』所見とする。

B. 脳槽シンチグラフィ

1. 硬膜外の RI 集積

【判定基準】

〈陽性所見〉

- ① 正・側面像で片側限局性の RI 異常集積を認める。
- ② 正面像で非対称性の RI 異常集積を認める。
- ③ 頸ー胸部における正面像で対称性の RI 異常集積を認める。

〈付帯事項〉

- ① 腰部両側対称性の集積（クリスマスツリー所見等）は参考所見とする。

〈理由〉

*technical failure（half-in half-out や穿刺部からの漏出等）を除外できない。

*PEG（pneumoencephalography）では硬膜下注入がしばしば認められた。

〈読影の注意事項〉

- ① 正確な体位で撮像されていること、側湾症がないこと。
- ② 腎や静脈叢への集積を除外すること。
- ③ perineural cyst や正常範囲の nerve sleeve 拡大を除外すること。
- ④ 複数の画像表示条件で読影すること。

*脳槽シンチグラフィは撮像条件や画像表示条件が診断能力に強く影響するが、未だ条件の標準化はなされていない。（本研究班では、ファントムスタディーを行い、撮像・画像表示を標準化している。）

【特徴】

本法は脳脊髄液漏出のスクリーニング検査法と位置づけられる。

本法のみで脳脊髄液漏出を確実に診断できる症例は少ない。

【解釈】

片側限局性の RI 異常集積は、脳脊髄液漏出の『強疑』所見とする。

非対称性の RI 異常集積は、脳脊髄液漏出の『疑』所見とする。

頸ー胸部における対称性の集積は、脳脊髄液漏出の『疑』所見とする。

2.脳脊髄液循環不全

【判定基準】

24 時間像で脳槽より円蓋部の RI 集積が少なく、集積の遅延がある。

*いずれかの時相で、脳槽内への RI 分布を確認する必要がある。

【特徴】

脳脊髄液漏出がある場合に、一定の頻度で認められる。

【解釈】

円蓋部の RI 集積遅延は、脳脊髄液循環不全の所見とする。

脳脊髄液漏出の『疑』所見に加えて脳脊髄液循環不全が認められた場合、脳脊髄液漏出の『強疑』所見とする。

脳脊髄液漏出の『強疑』所見に加えて脳脊髄液循環不全が認められた場合、脳脊髄液漏出の『確実』所見とする。

3. 2.5 時間以内の早期膀胱内 RI 集積

【判定基準】

観察条件を調整して膀胱への集積を認めれば、陽性とする。

【特徴】

正常者でも高頻度にみられる。正常所見との境界が明確ではなく、今回の診断基準では採用しない。

【解釈】

客観的判定基準が確立されるまでは参考所見にとどめ、単独では異常所見としない。

4. まとめ

片側限局性の RI 異常集積は、脳脊髄液漏出の『強疑』所見とする。

非対称性の RI 異常集積は、脳脊髄液漏出の『疑』所見とする。

頸～胸部における対称性の集積は、脳脊髄液漏出の『疑』所見とする。

脳脊髄液漏出の『疑』所見と脳脊髄液循環不全があれば、『強疑』所見とする。

脳脊髄液漏出の『強疑』所見と脳脊髄液循環不全があれば、『確実』所見とする。

C. CT ミエログラフィー

1. 硬膜外の造影剤漏出

【判定基準】

硬膜外への造影剤漏出を認める。

- ① 画像上、解剖学的に硬膜外であることを証明すること。
- ② 穿刺部位からの漏出と連続しないこと。
- ③ 硬膜の欠損が特定できる。
- ④ くも膜下腔と硬膜外の造影剤が連続し、漏出部位を特定できる。

【特徴】

症例の蓄積が少ない。

technical failure (half-in half-out や穿刺部からの漏出等) を否定できれば、現時点で最も信頼性が高い検査法と言える。

【解釈】

硬膜外に造影剤を証明できれば、脳脊髄液漏出の『確実』所見である。

硬膜の欠損や漏出部位を特定できれば、脳脊髄液漏出の『確定』所見である。

2. 硬膜下腔への造影剤漏出

【判定基準】

硬膜下腔への造影剤漏出を認める。

- ① 画像上、解剖学的に硬膜下腔であることを証明すること。
- ② 穿刺部位からの漏出と連続しないこと。
- ③ くも膜の欠損が特定できる。
- ④ くも膜下腔と硬膜下腔の造影剤が連続し、漏出部位を特定できる。

【特徴】

理論上あり得るが、実際の診断例はない。

*くも膜嚢胞との鑑別が必要である。

【解釈】

異常所見には含めない。

3. まとめ

CT ミエログラフィーで硬膜外に造影剤を証明できれば、脳脊髄液漏出を診断できる。

穿刺部位からの漏出を否定できれば、脳脊髄液漏出の『確実』所見である。

硬膜の欠損やくも膜下腔と連続する硬膜外造影剤貯留は、脳脊髄液漏出の『確定』所見である。

＜脳脊髄液漏出症の画像診断基準＞

脳脊髄液漏出症の画像診断

- ・脳脊髄液漏出の『確定』所見があれば、脳脊髄液漏出症『確定』とする。
- ・脳脊髄液漏出の『確実』所見があれば、脳脊髄液漏出症『確実』とする。
- ・脳槽シンチグラフィと脊髄 MRI/MR ミエログラフィーにおいて、同じ部位に『強疑』所見と『強疑』所見、あるいは『強疑』所見と『疑』所見の組み合わせが得られた場合、脳脊髄液漏出症『確実』とする。
- ・脳槽シンチグラフィと脊髄 MRI/MR ミエログラフィーにおいて、同じ部位に『疑』所見と『疑』所見、あるいは一方の検査のみ『強疑』、『疑』所見が得られた場合、脳脊髄液漏出症『疑』とする。

『確定』所見

CT ミエログラフィー：

くも膜下腔と連続する硬膜外造影剤漏出所見

『確実』所見

CT ミエログラフィー：

穿刺部位と連続しない硬膜外造影剤漏出所見

脊髄 MRI/MR ミエログラフィー：

くも膜下腔と連続し造影されない硬膜外水信号病変

脳槽シンチグラフィ：

片側限局性 RI 異常集積＋脳脊髄液循環不全

『強疑』所見

脊髄 MRI/MR ミエログラフィー：

- ① 造影されない硬膜外水信号病変
- ② くも膜下腔と連続する硬膜外水信号病変

脳槽シンチグラフィ：

- ① 片側限局性 RI 異常集積
- ② 非対称性 RI 異常集積 or 頸ー胸部における対称性の集積
＋脳脊髄液循環不全

『疑』所見

脊髄 MRI/MR ミエログラフィー：

硬膜外水信号病変

脳槽シンチグラフィー：

- ① 非対称性 RI 異常集積
- ② 頸ー胸部における対称性の集積

＜低髄液圧症の画像判定基準と解釈＞

* 脳脊髄液漏出症と低髄液圧症は密接に関係しており、低髄液圧症の診断は脳脊髄液漏出症診断の補助診断として有用である。

脳 MRI

1. びまん性の硬膜造影所見 diffuse dural enhancement

【判定基準】

硬膜に両側対称性にびまん性かつ連続性に造影効果と硬膜の肥厚を認める。

- ① 冠状断像で大脳鎌および小脳テントが連続的に造影されること。
- ② 少なくとも連続する 3 cm 以上の範囲で造影効果が確認できること。
- ③ 造影程度は少なくとも大脳皮質よりも高信号を示すこと。

【特徴】

低髄液圧症の特徴的所見として、広く受け入れられている所見である。
低髄液圧症であっても、時期によっては認められないことがある。

【解釈】

びまん性の硬膜増強所見があれば、低髄液圧症の『強疑』所見とする。
びまん性の硬膜増強所見がなくても、低髄液圧症を否定はできない。

2. 硬膜下水腫 subdural effusion

【判定基準】

硬膜とくも膜間に液体貯留を認める。

- ① T2 強調像では脳脊髄液とほぼ同等の均一な高信号を呈する。
- ② FLAIR 法では脳脊髄液よりも高信号を呈することがある。

注：脳萎縮に伴うくも膜下腔の拡大と混同してはいけない。

【特徴】

低髄液圧症の随伴所見として、広く受け入れられている所見である。

外傷や脳萎縮に伴い、低髄液圧症とは関係なく臨床的にしばしばみられる所見でもある。

本所見単独では診断的意義が乏しい。

【解釈】

低髄液圧症の『参考』所見とする。

3. 硬膜外静脈叢の拡張

【判定基準】

斜台あるいは上位頸椎背側の静脈叢が拡張する。

① 脂肪抑制造影 T1 強調像の正中矢状断像で判定する。

② ある程度の範囲と厚さで、拡張所見陽性とする。

* 皮質静脈や静脈洞の拡張所見については variation が大きく除外した。

【特徴】

重要な所見の一つではあるが、客観的判断が難しい。

【解釈】

低髄液圧症の『参考』所見とする。

4. その他の脳 MRI 所見

〈小脳扁桃の下垂、脳幹の扁平化、下垂体前葉の腫大（上に凸）等〉

【特徴】

いずれも硬膜の造影効果ほど顕著な所見ではなく、正常所見との境界を明確に規定することができない。

【解釈】

低髄液圧症の『参考』所見とする。

5. まとめ

びまん性の硬膜造影所見を、低髄液圧症の『強疑』所見とする。

その他の脳 MRI 所見は、すべて『参考』所見にとどめる。複数の『参考』所見があった場合には、低髄液圧症の『疑』所見とする。

脳ヘルニアやキアリ奇形の除外が必須である。

<低髄液圧症の診断基準>

- ・起立性頭痛を前提に、びまん性の硬膜造影所見と 60 mm H₂O 以下の髄液圧(仰臥位・側臥位)があれば、低髄液圧症『確定』とする。
- ・起立性頭痛を前提に、びまん性の硬膜造影所見と 60 mm H₂O 以下の髄液圧(仰臥位・側臥位)のいずれか1つあれば低髄液圧症『確実』とする。
- ・複数の『参考』所見があった場合には、低髄液圧症『疑』とする。

*脳 MRI におけるびまん性硬膜造影所見のみを『強疑』所見とする。

*発症直後にはびまん性硬膜造影所見(硬膜肥厚)が認められない場合があるため、数週間の期間を置いて複数回検査することが推奨される。

*硬膜外静脈叢の拡張、小脳扁桃の下垂、脳幹の扁平化、下垂体前葉の腫大(上に凸)等については、正常所見との境界を明確に規定することができないため低髄液圧症の『参考』所見とする。

平成22年度厚生労働科学研究費補助金障害者対策総合研究事業
(神経・筋疾患分野) 脳脊髄液減少症の診断・治療法の確立に関する研究班

(2011. 10. 14)

*本画像判定基準・画像診断基準の無断転載および複写を禁じます。